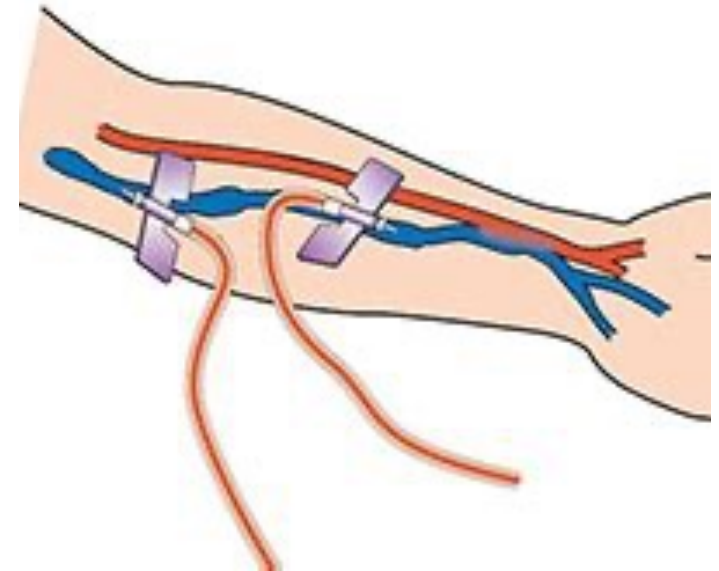


CAS CLINIQUE

ABORDS VASCULAIRES

D'HÉMODIALYSE



François PARIGI - Interne DES 1 Cardiologie

Service de médecine vasculaire – Pr SARLON-BARTOLI

21 mars 2023

M. R., 71 ANS

- Ancien restaurateur
- Vit avec sa femme à Marseille
- 2 enfants en bonne santé

ANTÉCÉDENTS

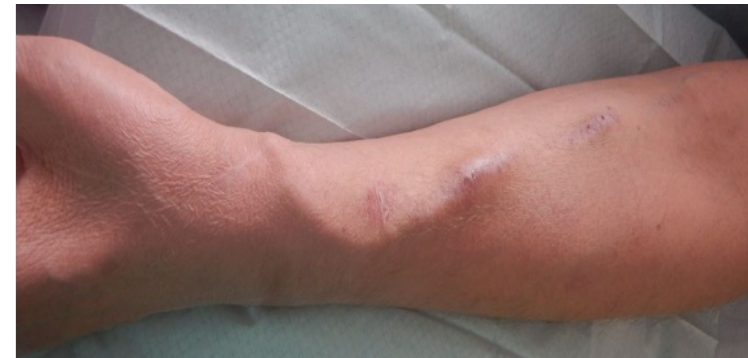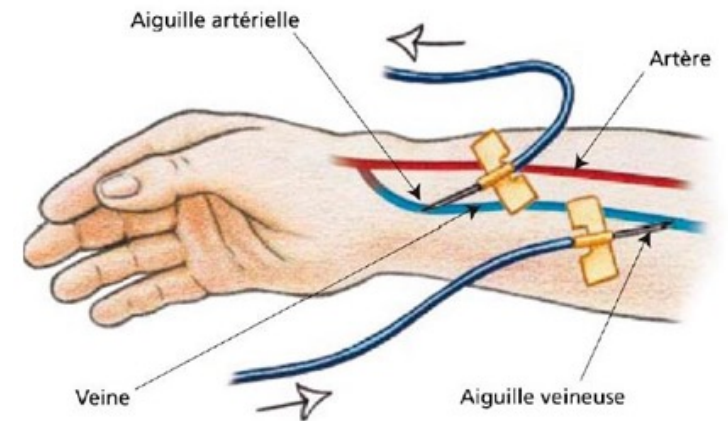
- Surpoids
- Coronaropathie stentée IVA et Cx en 2010
- Dyslipidémie
- HTA
- Diabète insulino-dépendant
- Insuffisance rénale chronique (HTA + diabète) dialysée depuis 2019
- Tabagisme sevré depuis 10 ans

TRAITEMENTS

- Kardegic 75mg
- Tahor 80mg
- Périndopril 5mg
- Bisoprolol 5 mg
- Insuline
- Cinacalcet 30 mg
- Sevelamer 800 mg

HISTOIRE DE LA MALADIE

- Création en juin 2019 d'une FAV radio-céphalique gauche
- Mise en dialyse en septembre 2019
- Jusqu'en 2021 bon déroulement des séances de dialyse



HISTOIRE DE LA MALADIE

En mars 2021 : difficultés de ponction

-> Réalisation d'un échodoppler qui retrouve une sténose para-anastomotique très serrée , VMS 500 cm/sec

-> Débit huméral mesuré à 300 ml/min



HISTOIRE DE LA MALADIE

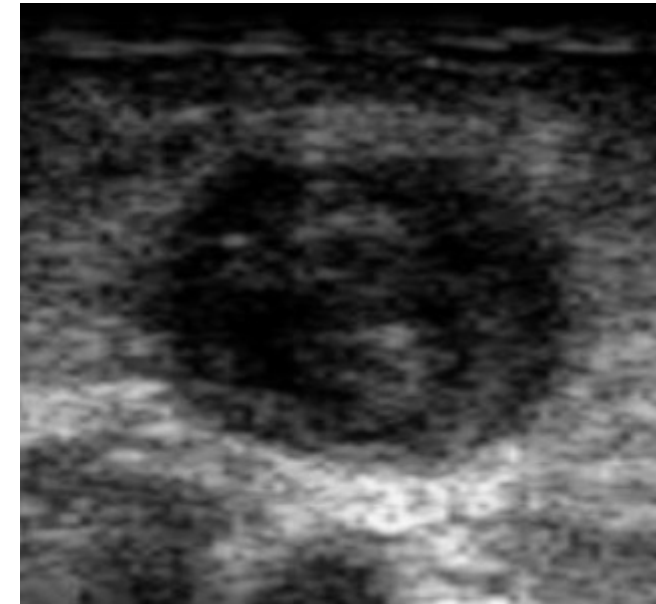
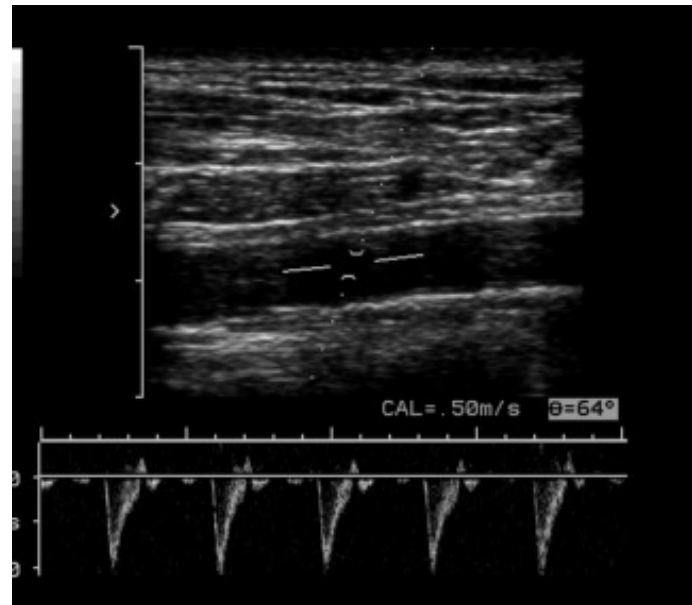
- Sténose prise en charge par de multiples fistulographies avec dilatations entre mars et mai 2021
- Poursuite dialyse sur FAV

HISTOIRE DE LA MALADIE

En juin 2021 : le patient n'entend plus "souffler" sa fistule.

-> Réalisation d'un échodoppler en urgence :

- Flux triphasique huméral
- IR proche de 1
- Axe de drainage veineux thrombosé



CONCLUSION

Au total, sténose para-anastomotique d'une FAV radio-céphalique compliquée d'une thrombose occlusive.

Prise en charge par thrombo-aspiration.