



# Cas clinique :

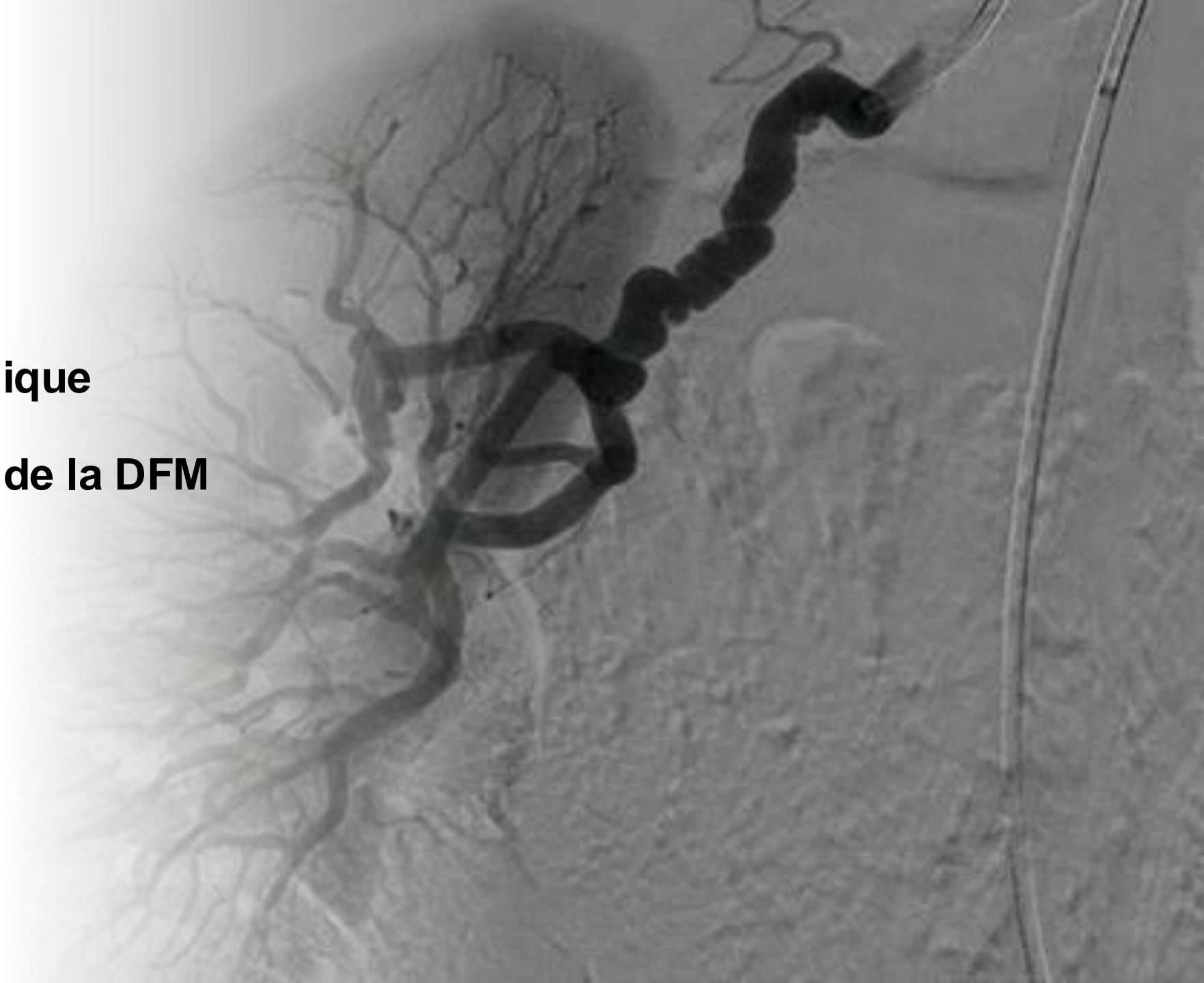## Dysplasie Fibro-musculaire

Muriel GAUTHIER  
Interne en 2e semestre – Phase Socle du DES  
Cardio-vasculaire

AP-HM – Service Médecine  
Vasculaire et Hypertension  
artérielle – Pr SARLON

# Plan de la présentation :

- 1<sup>ère</sup> partie : Cas Clinique
- 2<sup>e</sup> partie : À propos de la DFM





**1<sup>ère</sup> Partie :**  
**Cas clinique**

# I. Cas clinique

Mme C, patiente de 66ans

## **Antécédents :**

- Sarcome de la Cuisse en 1996 traité par Tumorectomie
- Colique néphrétique en 2019
- Maladie de Crohn 2020
- Gynéco/obs : G0P0 ; âge des 1<sup>ère</sup> règles 13ans ; contraception par COP dans sa jeunesse ; Ménopause à 50ans sans THM
- Familiaux : Mère et grand-mère décédées d'IDM à 70ans

**Facteurs de risque cardio-vasculaire : Âge**

**Allergies : Non connues**

# I. Cas clinique

Mme C, patiente de 66ans

## **Mode de vie :**

Patiente à la retraite, anciennement aide-ménagère. Vit en maison avec son compagnon, autonome pour les actes de la vie quotidienne, sans aide au domicile.

Ne pratique pas d'activité physique.

- Tabac : 0
- OH : 0
- Autres toxiques : 0

## **Traitement à l'entrée :**

- PENTASA 1g : 2 comprimés le matin

# I. Cas clinique

Décembre 2023 Service de Réanimation :

## **Histoire de la maladie :**

Admise en service de réanimation dans les suites d'un coma brutal sur la voie publique avec un score de Glasgow à 3. Intubée-ventilée, son examen clinique initial objective une mono-défaillance neurologique avec des pupilles anisocores en mydriase gauche réactive.

- Au scanner cérébral : une hémorragie sous arachnoïdienne Fisher 4 avec un hématome intra-parenchymateux frontal gauche, une inondation ventriculaire sans hydrocéphalie associée et un anévrisme de l'artère communicante antérieure.

# I. Cas clinique

Décembre 2023 Service de Réanimation :

## **Prise en charge initiale :**

- Stabilisation par osmothérapie, contrôle des ACSOS notamment de l'hypertension par introduction de Loxen IVSE et équipement d'un cathéter artériel et d'une DVE au bloc opératoire afin de réaliser une artériographie diagnostique et thérapeutique
- L'artériographie cérébrale retrouve un anévrisme de l'artère communicante antérieure sur dysplasie fibro-musculaire avec un aspect trilobé sécurisé par mise en place de coils (18 au total) permettant une exclusion complète du sac anévrisimal. Il n'y a pas de complication thrombo-embolique ou hémorragique en per opératoire

# I. Cas clinique

Décembre 2023 Service de Réanimation :

## Évolution en réanimation :

- Arrêt des sédations et extubation à 48h de la prise en charge
- Evolution neurologique favorable (Glasgow 12, alimentation orale possible)
- Hyperthermie résiduelle sans SIB ni arguments pour une infection
- Plusieurs épisodes de TVNS sans retentissement hémodynamique ni clinique.

La patiente sort 1 semaine plus tard dans le service de neurochirurgie pour la suite de sa prise en charge.



# I. Cas clinique

Juin 2024 à 6 mois de l'épisode :

## **L'évolution clinique de Mme C a été favorable :**

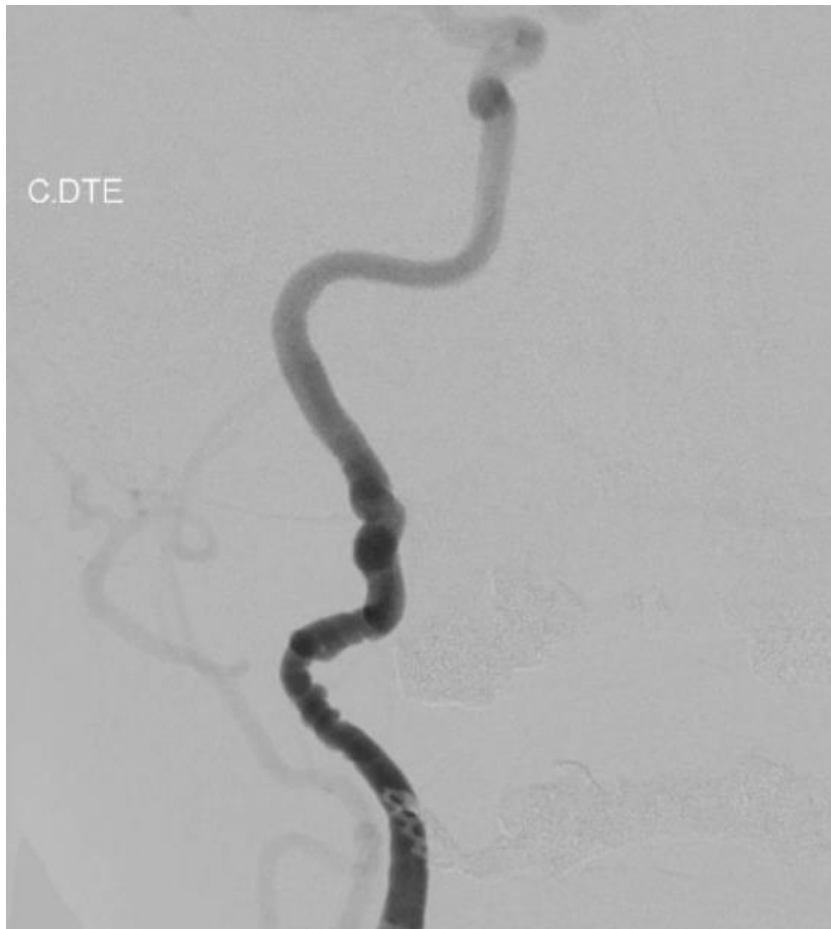- Persistance troubles cognitifs mineurs, attendus compte-tenu d'une séquelle frontale gauche sur les contrôles scanographiques
- Bonne récupération au niveau de la marche, autonomie préservée
- Persistance d'une asthénie et contexte de dénutrition
- Introduction d'un traitement par BISOPROLOL 2,5mg par son cardiologue de ville

## **Sur le plan paraclinique :**

- L'IRM de contrôle montre la persistance d'un aspect d'exclusion complète de l'anévrisme.
- Il n'y a pas de signe franc d'hydrocéphalie chronique.
- Surveillance avec une IRM dans 6 mois et une artériographie cérébrale dans un an.

# I. Cas clinique

Septembre 2024 Service de médecine vasculaire :



**Mme C est hospitalisée pour bilan de dysplasie fibromusculaire sur une artériographie évocatrice réalisée au décours d'une rupture d'anévrisme de la communicante antérieure en décembre 2023.**

# I. Cas clinique

Septembre 2024 Service de médecine vasculaire :

## **Examen clinique à l'admission :**

A l'arrivée, le poids est de 46kg pour une taille de 156 cm soit un IMC à 18.93 kg/m.

- Cardio-vasculaire : L'ensemble des pouls périphériques sont perçus. Bruits du cœur réguliers, sans souffle surajouté. Pas de signe d'insuffisance cardiaque droite (pas de TJ, pas de RHJ, pas d'OMI). Pas de signe d'insuffisance cardiaque gauche. Mollets souples et indolores.
- Pneumo : Eupnéique en air ambiant. Pas de toux ni d'expectoration. Murmure vésiculaire clair, bilatéral et symétrique.
- Neuro : Glasgow 15. Pas de désorientation temporo-spatiale. Pas de déficit sensitivo-moteur. Pas d'anomalie des paires crâniennes. Réflexe cutanéoplantaire en flexion.
- Abdo / uro : BHA perçus. Abdomen souple, dépressible et indolore. Pas de signe fonctionnel digestif ou urinaire. Pas d'organomégalie décelée. Fosses lombaires libres et indolores.

# I. Cas clinique

Septembre 2024 Service de médecine vasculaire :

## Examens complémentaires :

### ° Biologie :

- K<sup>+</sup> 4.70mmol/L, Na<sup>+</sup> 145mmol/L, Créatinine : 63.3μmol/L, DFG 80mL/min/1.73m<sup>2</sup>
- Albumine 40.4g/L, Protéine C-réactive (CRP) : <0.5mg/L
- Glucose : 0.86g/L, Hémoglobine A1c : 5.24%
- Absence de perturbations du bilan hépatique
- Absence de perturbations du bilan thyroïdien
- EAL : CT à 2.56g/L, HDLc : 0.53g/L, **LDLc 1.87g/L** (en contexte de dénutrition)
- NFS ; Leucocytes à 4.66Giga/L, Hb à 148.0g/L, Plaquettes à 220 G/L, PNN à 2,39 G/L

# I. Cas clinique

Septembre 2024 Service de médecine vasculaire :

## Examens complémentaires :

- ° **ECG** : En rythme sinusal à 60bpm, normo-axé, pas de troubles de la conduction, pas d'hypertrophie électrique, pas de trouble de la repolarisation ni de cicatrice d'ischémie ancienne.
- ° **ETT** : Fonction bi-ventriculaire normale, VG non dilaté et non hypertrophié. IM modérée basse à surveiller avec son cardiologue traitant.
- ° **MAPA** :
  - TA générale sur 24h : 126/75mmHg et FC à 55bpm
  - TA diurne : 126/75mmHg et FC à 56bpm
  - TA Nocturne : 116/70 et FC à 51bpm

# I. Cas clinique

Septembre 2024 Service de médecine vasculaire :

## Examens complémentaires :

° **AngioTDM Aorte totale** : Irrégularités de calibre des deux artères rénales prédominant en post-ostial et à droite (avec notamment une sténose pré-occlusive de l'artère rénale droite) compatible avec une dysplasie fibromusculaire. Anévrisme avec parois partiellement calcifiées de la portion distale de l'artère splénique d'environ 7mm de diamètre.



# I. Cas clinique

Septembre 2024 Service de médecine vasculaire :

## Examens complémentaires :

### ° EDAR + TSAo :

- Dysplasie fibromusculaire bilatérale non serrée des artères carotides internes moyennes
- Dysplasie très serrée >90%, longue de l'artère rénale droite avec retentissement hémodynamique et parenchymateux
- Dysplasie non serrée de l'artère rénale gauche



# I. Cas clinique

Septembre 2024 Service de médecine vasculaire :

**Au total, patiente de 66ans présentant une dysplasie fibro-musculaire avec localisations polyvasculaires :**

- DFM bilatérale non serrée des carotides internes
- Anévrisme de la communicante antérieure
- Anévrisme de la portion distale de l'artère splénique
- DFM non serrée de l'artère rénale gauche, et dysplasie serrée > 90% de l'artère rénale droite avec retentissement hémodynamique et parenchymateux confirmé à l'angioTDM



# I. Cas clinique

Septembre 2024 Service de médecine vasculaire :

## Prise en charge :

- FdR CV : Bien équilibrée sur le plan tensionnel (diminution BISOPROLOL devant tendance aux bradycardie) et glycémique. LDLc à 1,87 g/L en contexte de dénutrition à reconstrôler
- Consultation rapprochée avec un radiologue interventionnel pour discuter d'une angioplastie de l'artère rénale droite
- Discussion d'une introduction d'AAP
- Proposition de dépistage familial par EchoDoppler des TSAo, EDAR et ETT chez les apparentés du 1<sup>er</sup> degré



**2<sup>ème</sup> Partie :**  
**À propos de la**  
**DFM**

# II. À propos de la DFM

## Définition, épidémiologie :

- La **dysplasie fibromusculaire (DFM)** ou **fibrodysplasie artérielle** est une artériopathie systémique non athéromateuse et non inflammatoire affectant les artères de moyen calibre.
- Pathologie faisant l'objet d'un PNDS et prise en charge en centre de référence des maladies artérielles rares. Prévalence estimée à **0.4%** dans la population générale.
- **Ratio F/H à 9/1**. A noter que les hommes développant une DFM peuvent avoir une évolution plus agressive avec une fréquence plus élevée d'anévrismes et de dissections
- La DFM représente environ 5% des causes d'HTA et 10% des causes d'HTA réno-vasculaire

# II. À propos de la DFM

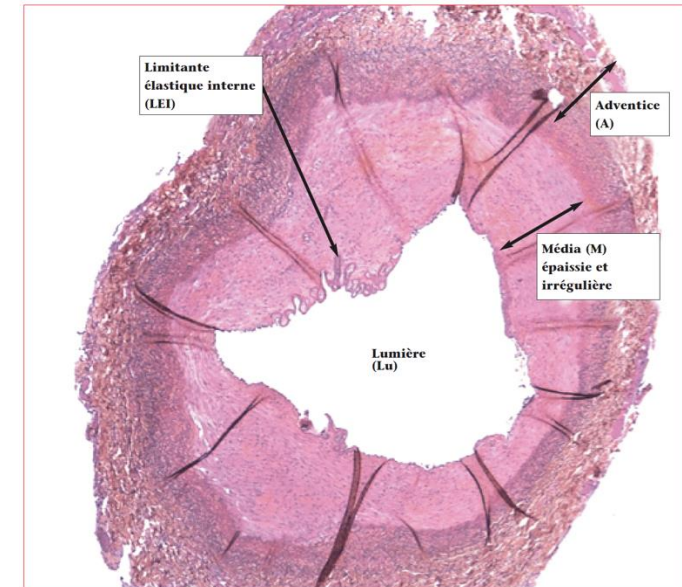
## Définition, épidémiologie :

- Maladie idiopathique
- Probablement combinaison d'interactions gène-environnement
- Maladie familiale dans 5 à 10% des cas
- Facteurs de risques identifiés : tabac, imprégnation progestéronique, facteurs mécaniques
- Associée dans un très petit nombre de cas à la neurofibromatose de type 1

# II. À propos de la DFM

## Histologie :

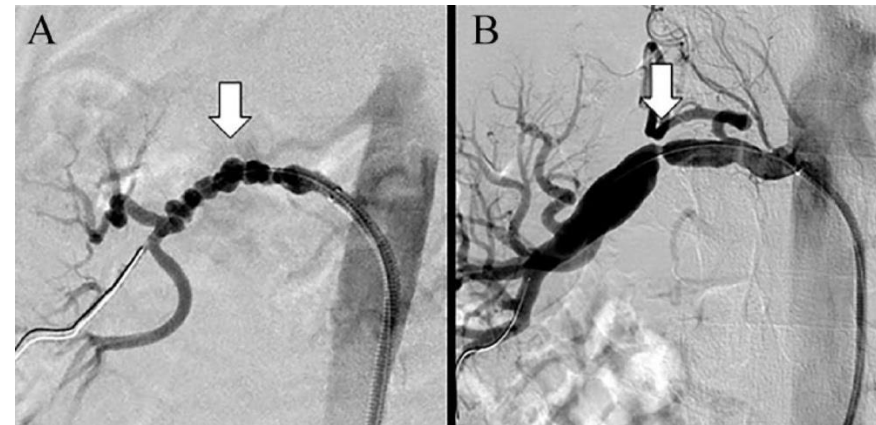
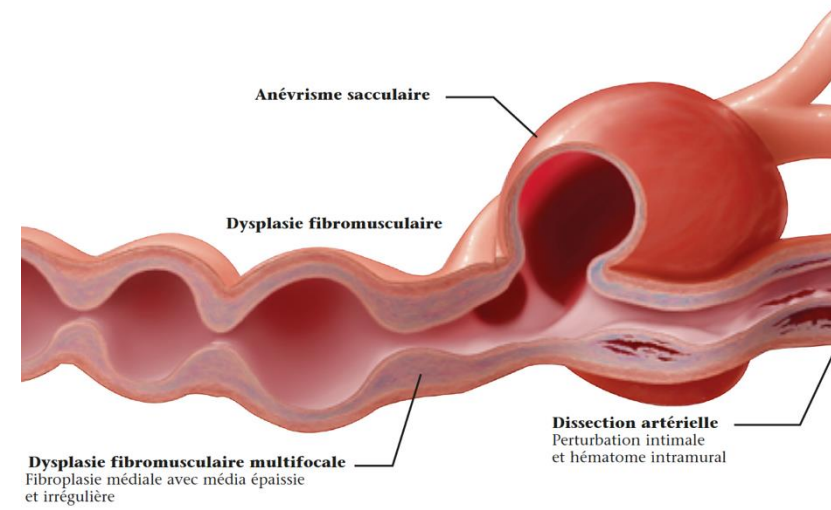
- Initialement décrite en 1938 sur coupe histopathologique ; la DFM se caractérise par une prolifération cellulaire anormale et une architecture déformée de la paroi artérielle
- On note une hypertrophie fibreuse et variable de la média avec rupture de la limitante élastique interne. Certaines zones, présentent une atrophie voir une disparition de la média permettant le développement d'anévrismes ou de dissections
- Les cellules musculaires lisses apparaissent désorganisées dans l'espace et sont remplacées par de la matrice extracellulaire



# II. À propos de la DFM

## Histologie :

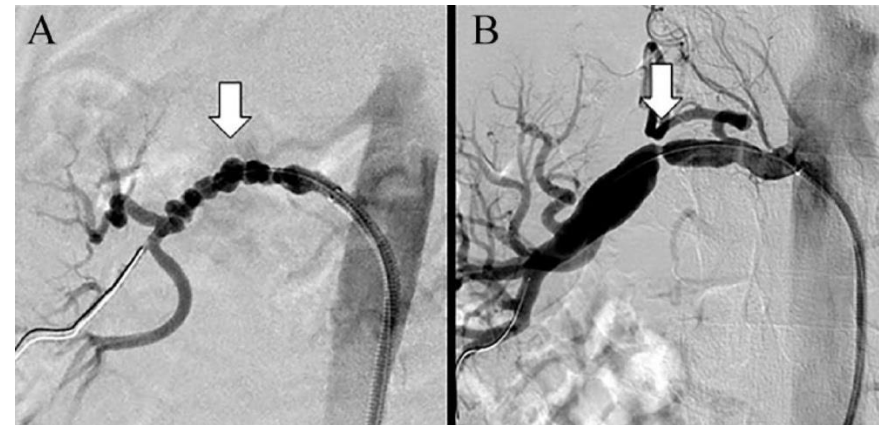
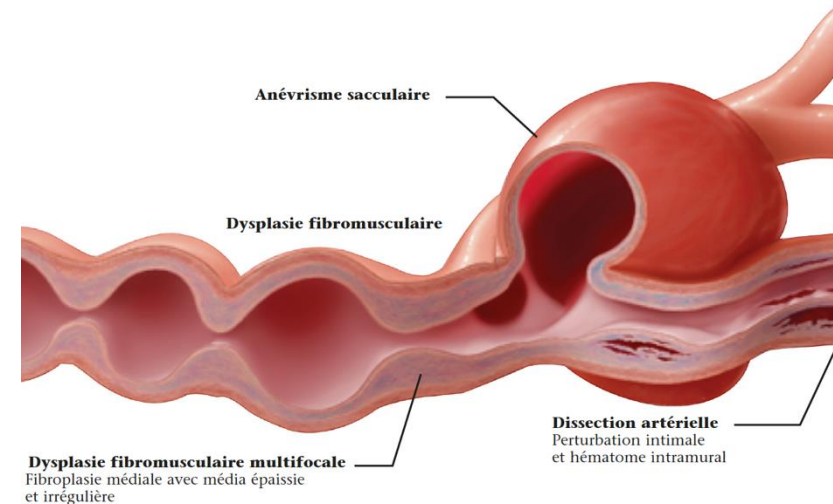
- La compréhension de l'histologie de la DFM explique qu'elle se manifeste principalement par des lésions **multifocales** (A) (*classiquement comparées à des « colliers de perles » en angiographie*) ou **focales** (B) dans des artères de taille moyenne
- Le phénotype de la DFM inclut :
  - la **dissection artérielle**
  - **l'anévrisme**
  - les **tortuosités**qui ne sont cependant pas spécifiques de la DFM



# II. À propos de la DFM

## Histologie :

- Bien qu'utilisée auparavant, la classification histopathologique de la DFM n'est plus applicable dans la pratique clinique moderne
- Le consensus international recommande une classification angiographique de la DFM en utilisant les termes « **DFM focale** » et « **DFM multifocale** »



# II. À propos de la DFM

## Localisation :

- La DFM affecte le plus souvent les artères carotides dans leur portion intracrânienne et les artères rénales
- Son caractère systémique explique que presque tous les lits artériels peuvent être affectés (artères vertébrales, carotides extra crâniennes, artères iliaques, coronaires...)
- L'atteinte multi-vaisseaux est fréquente





# II. À propos de la DFM

## Manifestations :

- Si la DFM est asymptomatique dans la plupart des cas ; entraînant un sous-diagnostic fréquent de cette pathologie
- Les manifestations cliniques sont fonction des localisations artérielles touchées ainsi que leur degré de complication



# II. À propos de la DFM

## Manifestations :

- Dysplasie des artères rénales :
  - HTA secondaire (sévère, accélérée, résistante, maligne, avec hypokaliémie..)
  - Souffle vasculaire abdominal
  - Atrophie rénale
  - Infarctus rénal (douleurs, hématurie, HTA), secondaire à une dissection
  - Rupture d'anévrisme (douleur, choc hémorragique, anémie aiguë)



# II. À propos de la DFM

## Manifestations :

- Dysplasie des artères à destinée céphalique :
  - Migraines sévères et chroniques
  - Acouphènes pulsatiles
  - Souffle vasculaire
  - Cervicalgie + Claude Bernard Horner (dissection)
  - AIT, amaurose fugace ou AVC constitué dans les suites d'une dissection
  - Rupture d'anévrisme et HSA



# II. À propos de la DFM

## Manifestations :

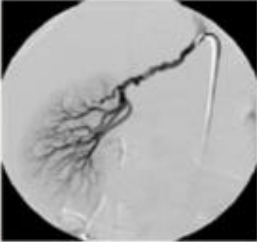

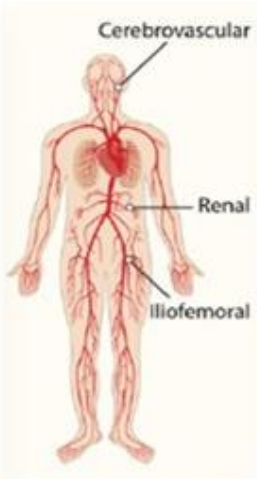
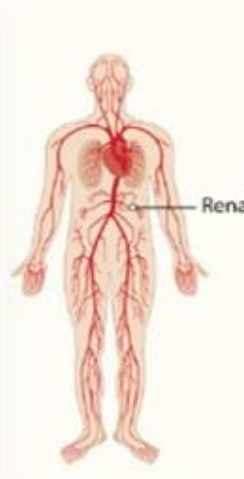


- Dysplasie des autres territoires artériels :
  - Claudication, ischémie aiguë de membre (a. iliaques, fémorales)
  - IDM en cas de dissection d'une artère coronaire
  - Ischémie mésentérique (a. mésentérique..)
- *L'atteinte de ces territoires par la DFM est rare mais sujette aux complications de type dissections le cas échéant.*



# II. À propos de la DFM

Typical features of patients with multifocal/focal FMD\*, multivessel/single-vessel FMD, and FMD with aneurysm(s) or dissections(s) based on findings of the European / International FMD registry

## Manifestations :

<p><b>Multifocal</b></p> <ul style="list-style-type: none"><li>• Older age</li><li>• Female</li><li>• Multivessel</li><li>• Aneurysm(s)</li></ul>		<p><b>Focal</b></p> <ul style="list-style-type: none"><li>• Younger age</li><li>• Male</li><li>• Single-vessel</li></ul>	
<p><b>Multivessel</b></p> <ul style="list-style-type: none"><li>• Older age</li><li>• Multifocal</li><li>• Aneurysm / Dissection</li></ul>		<p><b>Single-vessel</b></p> <ul style="list-style-type: none"><li>• Younger age</li><li>• Focal</li></ul>	
<p><b>Aneurysm</b></p> <ul style="list-style-type: none"><li>• Multifocal</li><li>• Multivessel</li></ul>		<p><b>Dissection</b></p> <ul style="list-style-type: none"><li>• Older age</li><li>• Male</li><li>• Multivessel</li></ul>	

\*FMD: Fibromuscular Dysplasia

# II. À propos de la DFM

## Diagnostic et examens paracliniques :

- 1) Echo-Doppler : Examen de 1<sup>ère</sup> intention dans les centres référencés pour cette pathologie :
  - Aspect de perles enfilées avec épaissement irrégulier de la paroi vasculaire
  - Diaphragmes intravasculaires : signe du peigne
  - EDAR : recherche d'arguments vélocimétriques pour une sténose avec augmentation des vitesses, diminution des IR (valeurs normales entre 0.5 et 0.7), diminution de la taille des reins ou asymétrie

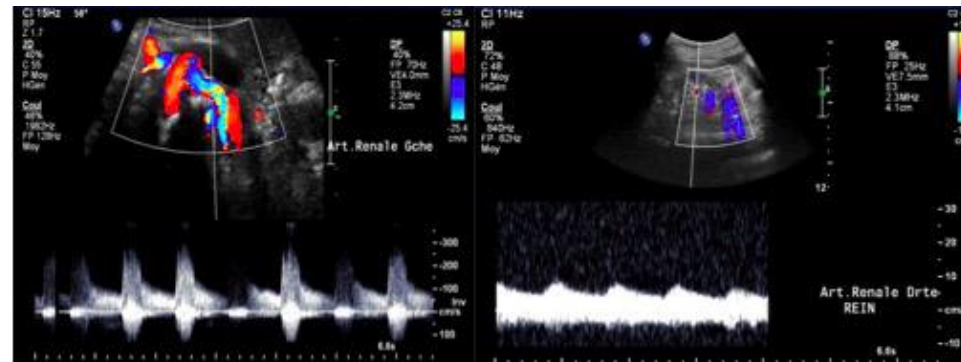
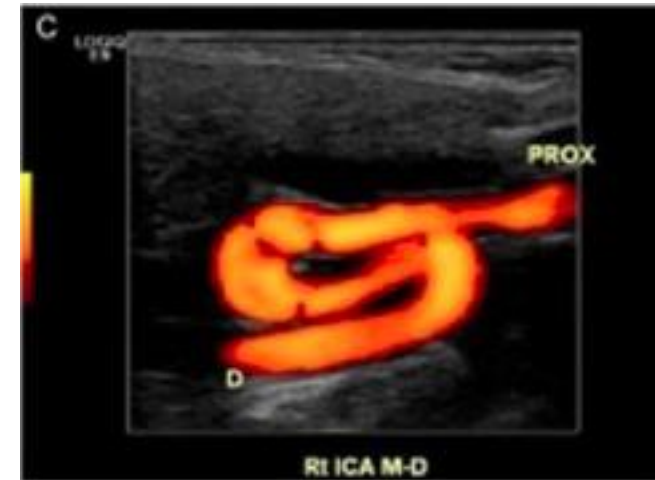
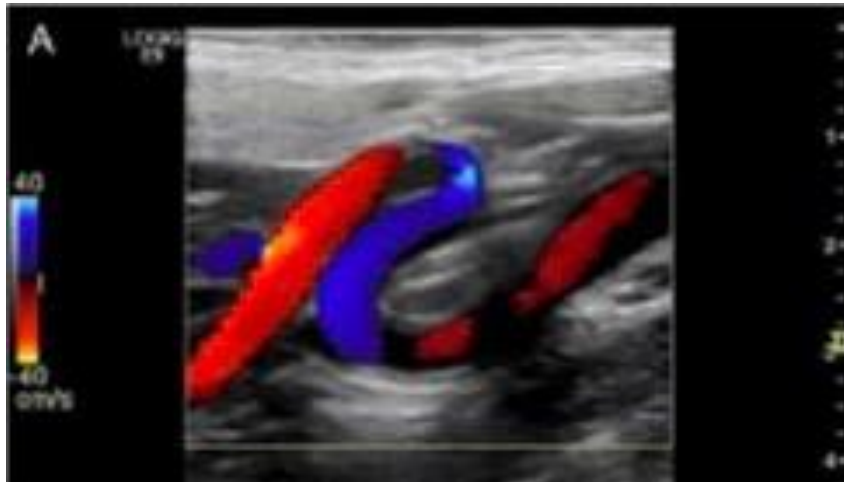


Figure 1. Aspect du flux doppler pulsé au niveau des deux artères rénales droite et gauche : Flux accéléré au niveau du tronc droit, et démodulé en distalité à gauche témoignant d'une sténose serrée en amont.

# II. À propos de la DFM

## Diagnostic et examens paracliniques :

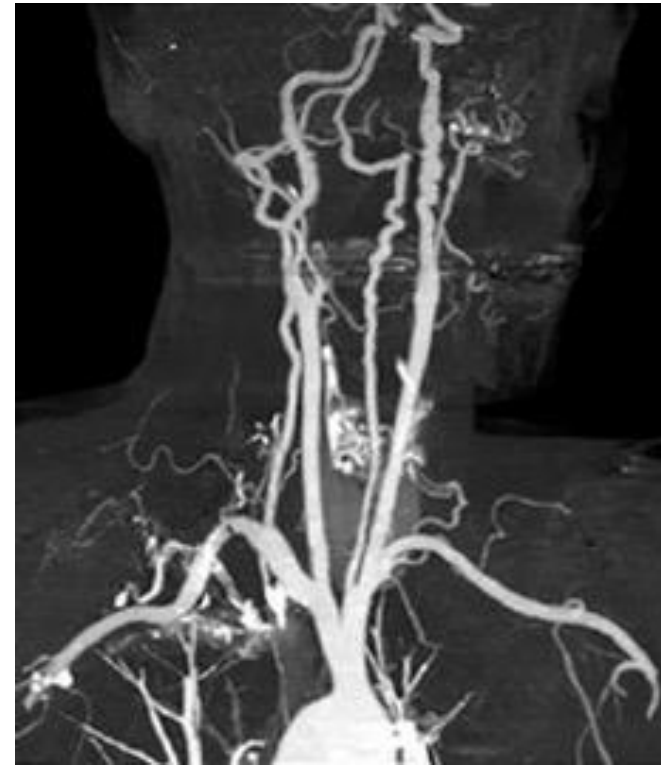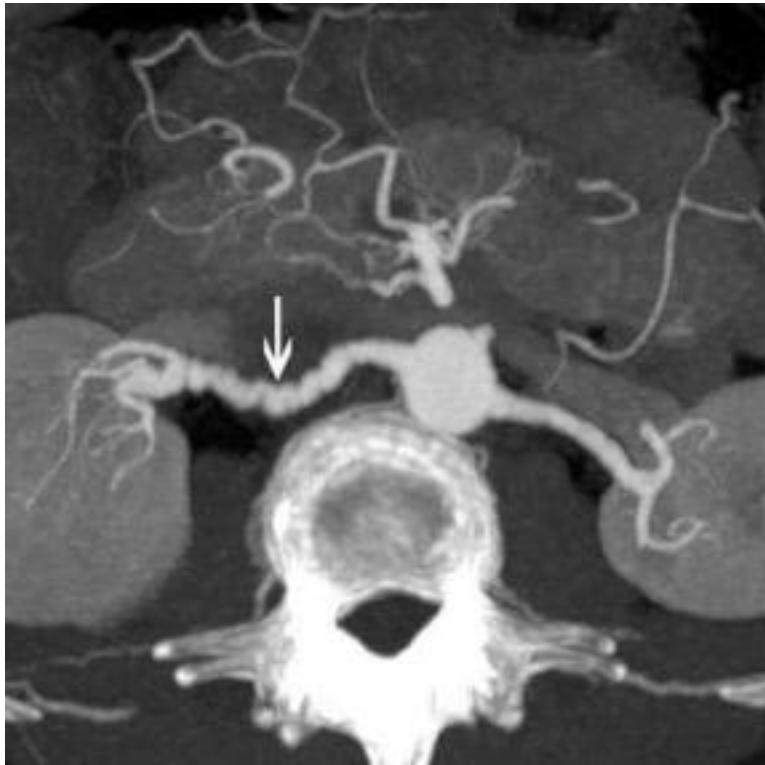
- 1) Echo-Doppler : Examen de 1<sup>ère</sup> intention dans les centres référencés pour cette pathologie :
  - TSAo : tortuosités / excès de longueur des artères cervicales, sténoses étagées...



# II. À propos de la DFM

**Diagnostic et examens paracliniques :**

2) Angioscanner ou ARM :

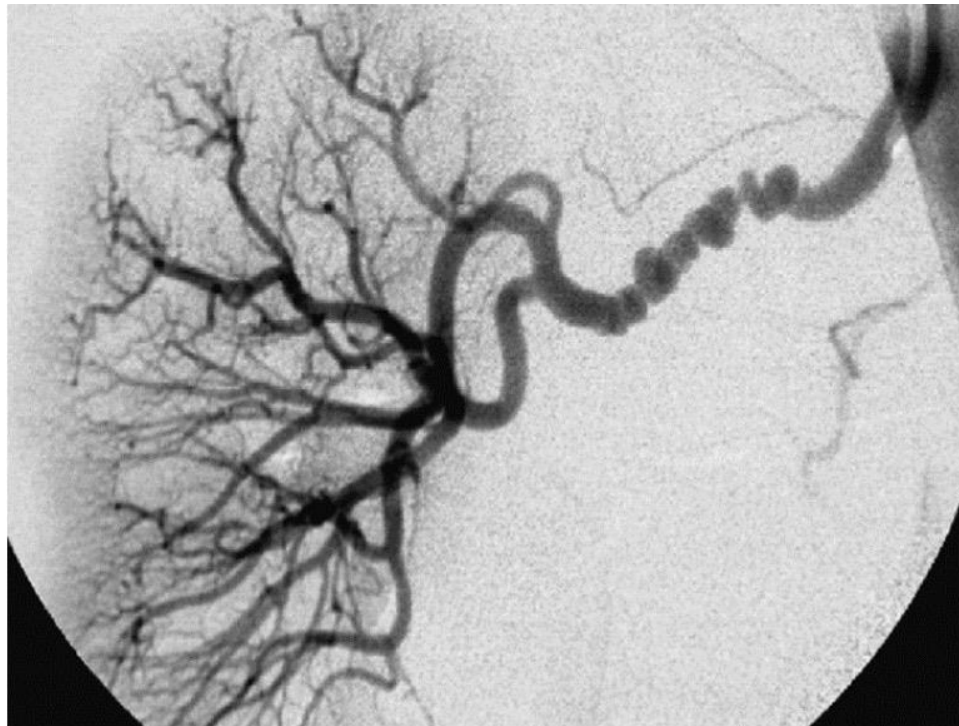



# II. À propos de la DFM

## Diagnostic et examens paracliniques :

3) L'Artériographie: GOLD-Standard, généralement réservé en cas de doute lors des précédents examens d'imageries en coupe et/ou en cas d'indication à une revascularisation



# II. À propos de la DFM

## Diagnostic et examens paracliniques :

- A noter que les examens d'imagerie ne permettent que rarement la visualisation des diaphragmes intravasculaires. Parfois visibles en échographie-Doppler. Ce sont essentiellement eux qui provoquent les turbulences et les sténoses hémodynamiquement significatives
- Ce phénomène vient s'opposer aux méthodes plus d'évaluation d'une sténose applicable dans la pathologie athéromateuse
- En cas de projet de revascularisation endovasculaire l'objectif est de rompre ces diaphragmes et non de dilater la paroi hyperplasique :
  - un ballon d'angioplastie de trop grand diamètre risque de provoquer une dissection
  - l'utilisation d'un stent (en dehors d'une complication de type dissection) est à proscrire, car la paroi hyperplasie a tendance à spasmer et à entraîner une resténose

# II. À propos de la DFM

## Diagnostic et examens paracliniques :

⇒ En dehors du diagnostic, bilan du retentissement :

- Ionogramme, urée, créatinine
- MAPA
- Si HTA, évaluation des complications (ECG, ETT, Retentissement rénal, cérébral...) et contrôle des facteurs de risques cardio-vasculaires

# II. À propos de la DFM

## Prise en charge de la DFM :

- Absence de traitement de la maladie en elle-même
- Traitement anti-HTA multi-indiqué dans cette pathologie : dans le cadre d'une HTA réno-vasculaire, en prévention des dissections, ruptures d'anévrismes, éviter les complication CV induites par l'HTA en elle-même..
- RHD : Eviction du tabac, éviter les pilules oestro-progestatives ou les grossesses non planifiées qui pourraient faire évoluer la maladie

# II. À propos de la DFM

## Prise en charge de la DFM :

- Suivi et dilatation des zones artérielles avec sténoses hémodynamiques
- Traitement endovasculaires privilégié en cas de complications (dissections, anévrismes), recours à la chirurgie « ouverte » dans les cas complexes et en centre de référence
- + Dépistage de la famille au 1<sup>er</sup> degré par EDAR, ED TSAo et ETT
- Association de pairs-aidants (ex : « Collier de Perles pour la DFM »)

**Avez-vous des questions ?**





***Merci pour votre  
attention***